

# HYDRODISSECTION THẦN KINH GIỮA QUA HƯỚNG DẪN SIÊU ÂM TRONG ĐIỀU TRỊ HỘI CHỨNG ỚNG CỔ TAY TẠI PHÒNG KHÁM ĐA KHOA I-MEDICARE: BÁO CÁO CA LÂM SÀNG

## TÓM TẮT

Trần Trọng Dương<sup>1\*</sup>

**Đặt vấn đề:** Hội chứng ống cổ tay là bệnh lý chèn ép thần kinh ngoại vi thường gặp nhất ở chi trên, ảnh hưởng đáng kể đến chức năng bàn tay và chất lượng cuộc sống. Các phương pháp điều trị truyền thống như nẹp cổ tay, tiêm corticosteroid và phẫu thuật vẫn còn những hạn chế nhất định. Gần đây, kỹ thuật hydrodissection dưới hướng dẫn siêu âm nổi lên như một phương pháp can thiệp ít xâm lấn.

**Trình bày ca bệnh:** Chúng tôi báo cáo trường hợp người bệnh nữ 45 tuổi, nghề nghiệp nhân viên văn phòng, có triệu chứng tê bì và dị cảm vùng phân bố của thần kinh giữa kéo dài trên 1 năm. Người bệnh đã được tiêm corticosteroid 3 lần trước đó nhưng chỉ cải thiện tạm thời. Chẩn đoán xác định hội chứng ống cổ tay mức độ trung bình dựa trên lâm sàng và điện cơ. Người bệnh được điều trị 01 lần bằng kỹ thuật hydrodissection dưới hướng dẫn của siêu âm với dung dịch gồm NaCl 0,9%, lidocain và corticosteroid.

**Kết quả:** Sau can thiệp, người bệnh cải thiện rõ rệt triệu chứng ngay từ tuần đầu tiên, với giảm đau về đêm và giảm tê bì. Các triệu chứng tiếp tục cải thiện qua các mốc 3, 6, 9 và 12 tuần, với phục hồi chức năng bàn tay và không ghi nhận tái phát. Không có biến chứng được ghi nhận.

**Kết luận:** Hydrodissection thần kinh giữa dưới hướng dẫn siêu âm là phương pháp an toàn, hiệu quả và ít xâm lấn trong điều trị hội chứng ống cổ tay mức độ nhẹ đến trung bình. Phương pháp này có thể được xem là lựa chọn điều trị thay thế trước khi cân nhắc phẫu thuật, đặc biệt ở những người bệnh không đáp ứng với điều trị bảo tồn.

**Từ khóa:** Hội chứng ống cổ tay; Thần kinh giữa; Hydrodissection; Can thiệp dưới hướng dẫn siêu âm; Chèn ép thần kinh; Điều trị ít xâm lấn

## ULTRASOUND-GUIDED MEDIAN NERVE HYDRODISSECTION FOR THE TREATMENT OF CARPAL TUNNEL SYNDROME AT I-MEDICARE GENERAL CLINIC: A CASE REPORT

1. Trường Đại học Đại Nam

\*Tác giả liên hệ: Trần Trọng Dương

E-mail: bsduongretechco@gmail.com

Ngày nhận bài: 26/03/2026

Ngày phản biện: 23/05/2026

Ngày duyệt bài: 28/05/2026

## ABSTRACT

**Background:** Carpal Tunnel Syndrome is the most common peripheral nerve entrapment disorder of the upper limb, significantly affecting hand function and quality of life. Conventional treatments such as splinting, corticosteroid injection, and surgery have certain limitations. Recently, ultrasound-guided hydrodissection has emerged as a minimally invasive technique for nerve decompression.

**Case presentation:** We report a case of a 45-year-old female office worker presenting with persistent numbness and paresthesia in the distribution of the median nerve for more than one year. The patient had previously undergone three corticosteroid injections with only temporary relief. Clinical examination and electrodiagnostic studies confirmed moderate carpal tunnel syndrome. The patient underwent a single session of ultrasound-guided hydrodissection using a solution containing 0,9% normal saline, lidocaine and a corticosteroid.

**Results:** Clinical improvement was observed as early as 1 week after intervention, with reduced nocturnal pain and paresthesia. Progressive improvement was noted at 3, 6, 9, and 12 weeks, with significant reduction in symptoms, improved hand function, and no recurrence. No complications were reported.

**Conclusion:** Ultrasound-guided hydrodissection of the median nerve is a safe and effective minimally invasive treatment for mild to moderate carpal tunnel syndrome. It may serve as an alternative option prior to surgical intervention, especially in patients who do not respond to conservative treatment.

**Keywords:** Carpal tunnel syndrome; Median nerve; Hydrodissection; Ultrasound-guided intervention; Nerve entrapment; Minimally invasive treatment.

## I. ĐẶT VẤN ĐỀ

Hội chứng ống cổ tay là bệnh lý chèn ép thần kinh ngoại vi thường gặp nhất ở chi trên, gây ảnh hưởng đáng kể đến chức năng bàn tay và chất lượng cuộc sống của người bệnh. Bệnh xảy ra khi

thần kinh giữa bị chèn ép trong ống cổ tay – một khoang giải phẫu hẹp được giới hạn bởi các xương cổ tay và mạc giữ gân gấp. Tình trạng tăng áp lực trong ống cổ tay có thể xuất phát từ nhiều nguyên nhân như viêm bao gân gấp, phù nề mô mềm, vi chấn thương lặp đi lặp lại hoặc các yếu tố toàn thân như đái tháo đường, béo phì và rối loạn nội tiết [1,2].

Về mặt lâm sàng, người bệnh thường biểu hiện bằng tê bì, dị cảm ở vùng phân bố của thần kinh giữa, đặc biệt ở ba ngón rưỡi phía ngoài, kèm theo cảm giác đau tăng về đêm và giảm sức cầm nắm. Ở giai đoạn muộn, có thể xuất hiện teo cơ mô cái và suy giảm chức năng vận động tinh tế của bàn tay. Các nghiệm pháp kinh điển như Tinel và Phalen thường có giá trị gợi ý chẩn đoán, trong khi các phương tiện cận lâm sàng như điện cơ và siêu âm giúp xác định mức độ tổn thương và định hướng điều trị [1].

Hiện nay, điều trị hội chứng ống cổ tay bao gồm các phương pháp bảo tồn như nẹp cổ tay, thuốc kháng viêm, tiêm corticosteroid tại chỗ và can thiệp phẫu thuật giải phóng mạc giữ gân gấp trong các trường hợp nặng hoặc không đáp ứng điều trị nội khoa [1,2].

Trong những năm gần đây, kỹ thuật hydrodissection dưới hướng dẫn của siêu âm là một phương pháp can thiệp ít xâm lấn, cho phép giải phóng thần kinh khỏi các mô xung quanh bằng cách bơm dịch vào khoang quanh thần kinh. Kỹ thuật này không chỉ giúp giảm áp lực cơ học lên thần kinh mà còn cải thiện khả năng trượt của thần kinh trong ống cổ tay, từ đó góp phần làm giảm triệu chứng lâm sàng. Dưới hướng dẫn của siêu âm, kim tiêm được định vị chính xác, giúp tăng hiệu quả điều trị đồng thời giảm thiểu nguy cơ tổn thương các cấu trúc lân cận như gân, mạch máu và thần kinh [1,3–5].

Các nghiên cứu gần đây cho thấy hydrodissection có thể mang lại hiệu quả cải thiện triệu chứng tương đương hoặc vượt trội so với tiêm corticosteroid đơn thuần, đặc biệt trong các trường hợp bệnh ở giai đoạn nhẹ đến trung bình [2,6–9]. Ngoài ra, phương pháp này có thể được lặp lại nhiều lần khi sử dụng các dung dịch không chứa corticosteroid (như dextrose 5% hoặc nước muối sinh lý), ít biến chứng và phù hợp với xu hướng điều trị can thiệp ít xâm lấn hiện nay trong y học cơ xương khớp và phục hồi chức năng [5,9,10].

Xuất phát từ những cơ sở trên, chúng tôi tiến hành báo cáo ca bệnh áp dụng kỹ thuật hydrodissection thần kinh giữa dưới hướng dẫn siêu âm trong điều trị hội chứng ống cổ tay, nhằm đánh giá hiệu quả lâm sàng và góp phần bổ sung thêm bằng chứng về tính an toàn cũng như giá trị thực tiễn của phương pháp này trong thực hành lâm sàng [1,5,7,10].

## II. TRÌNH BÀY CA BỆNH

Người bệnh nữ, 45 tuổi, nghề nghiệp nhân viên văn phòng, tay thuận phải, đến khám vì tình trạng tê bì và dị cảm bàn tay phải kéo dài khoảng hơn 1 năm. Triệu chứng chủ yếu xuất hiện ở vùng phân bố của thần kinh giữa, bao gồm ngón I đến ngón III và một nửa ngón IV. Người bệnh mô tả cảm giác tê tăng rõ về đêm, thường xuyên phải thức giấc và xoa tay để giảm triệu chứng. Ngoài ra, người bệnh ghi nhận giảm sức cầm nắm, ảnh hưởng đến các hoạt động sinh hoạt hàng ngày như cầm nắm vật nhỏ và đánh máy.

Trong tiền sử, khoảng hơn 1 năm trước, người bệnh đã được điều trị bằng tiêm corticosteroid tại chỗ 3 lần, tuy nhiên chỉ cải thiện triệu chứng tạm thời, sau đó các biểu hiện tê bì và đau tái phát. Người bệnh được thăm khám và điều trị tại Khoa Ngoại Chấn thương và Y học Thể thao, Phòng khám đa khoa I-Medicare.

Khám lâm sàng ghi nhận nghiệm pháp Tinel tại cổ tay dương tính, gây cảm giác tê lan theo phân bố của thần kinh giữa. Nghiệm pháp Phalen dương tính sau khoảng 30 giây. Cảm giác nông giảm ở vùng chi phối của thần kinh giữa. Chưa ghi nhận teo cơ mô cái rõ ràng. Vận động bàn tay còn bảo tồn, tuy nhiên lực cầm nắm giảm nhẹ so với bên đối diện.

Cận lâm sàng được thực hiện nhằm củng cố chẩn đoán. Cận lâm sàng được thực hiện nhằm củng cố chẩn đoán. Siêu âm cổ tay cho thấy thần kinh giữa dày lên tại vị trí đầu gần ống cổ tay với diện tích mặt cắt ngang (CSA) 15 mm<sup>2</sup> (giá trị bình thường < 10 mm<sup>2</sup>), kèm theo giảm khả năng trượt của thần kinh so với các cấu trúc xung quanh. Không ghi nhận khối choán chỗ hoặc bất thường giải phẫu khác trong ống cổ tay.

Nghiên cứu dẫn truyền thần kinh cho thấy tổn thương thần kinh giữa tại ống cổ tay mức độ trung bình. Thời gian tiềm cảm giác thần kinh giữa kéo dài 4,2 ms (bình thường < 3,5 ms), vận tốc dẫn truyền cảm giác giảm còn 38 m/s (bình thường > 50 m/s), thời gian tiềm vận động ngoại vi của thần kinh giữa ghi tại cơ dạng ngón cái là 5,1 ms (bình

thường < 4,2 ms). Biên độ CMAP được bảo tồn ở mức 7,8 mV. Không ghi nhận dấu hiệu mất phân bố thần kinh trên điện cơ kim. Kết quả phù hợp với chẩn đoán hội chứng ống cổ tay mức độ trung bình.

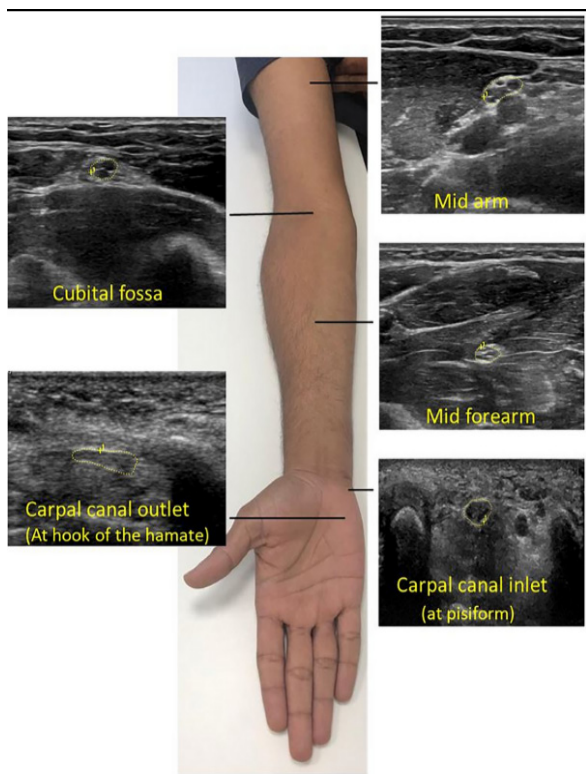
Dựa trên lâm sàng và cận lâm sàng, người bệnh được chẩn đoán hội chứng ống cổ tay phải mức độ trung bình, tái phát sau điều trị bảo tồn. Sau khi được tư vấn, người bệnh được chỉ định thực hiện kỹ thuật hydrodissection thần kinh giữa dưới hướng dẫn của siêu âm.

### III. CAN THIỆP

\* Chuẩn bị và định vị:

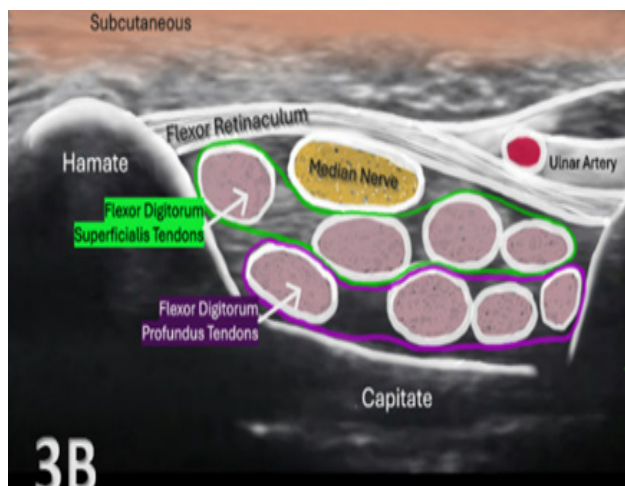
Thủ thuật được thực hiện dưới hướng dẫn của siêu âm với đầu dò tần số cao (10–18 MHz). Người bệnh nằm ngửa, cẳng tay ngửa, cổ tay ở tư thế trung gian hoặc hơi duỗi nhẹ, giúp bộc lộ rõ cấu trúc trong ống cổ tay.

Đầu dò được đặt theo mặt cắt ngang tại nếp gấp cổ tay để xác định thần kinh giữa, thường nằm nông, phía dưới dây chằng ngang cổ tay và giữa các gân gấp. Thần kinh giữa được nhận diện với hình ảnh giảm âm, cấu trúc dạng bó, có viền tăng âm xung quanh. Đồng thời, các cấu trúc lân cận như gân gấp và mạch máu được khảo sát để tránh tổn thương trong quá trình can thiệp.



**Hình 1. Vị trí can thiệp trên siêu âm**

\* Nguồn: Fuchs và cộng sự (2024) [4] và Lam KHS và cộng sự (2023) [5].

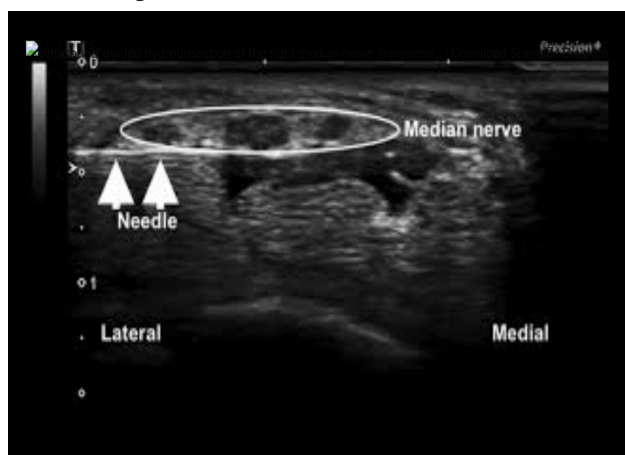


**Hình 2. Hình ảnh thần kinh giữa trên siêu âm**  
 Nguồn: Lam KHS và cộng sự [5].

\* Kỹ thuật đưa kim:

Sau khi sát khuẩn và gây tê tại chỗ, kim được đưa vào theo kỹ thuật in-plane, cho phép quan sát toàn bộ đường đi của kim trên siêu âm. Hướng tiếp cận thường từ phía trụ sang quay hoặc ngược lại, tùy theo điều kiện giải phẫu và kinh nghiệm của người thực hiện.

Đầu kim được đưa tiếp cận sát bề mặt của thần kinh giữa, ưu tiên vào khoang giữa thần kinh và dây chằng ngang cổ tay hoặc giữa thần kinh và các gân gấp. Việc kiểm soát chính xác vị trí đầu kim là yếu tố quan trọng nhằm đảm bảo hiệu quả và tránh biến chứng.



**Hình 3. Hình ảnh kỹ thuật đưa kim trong hydrodissection**

Nguồn: Lam KHS và cộng sự [5].

\* Dung dịch tiêm:

Dung dịch sử dụng trong hydrodissection bao gồm: Natri clorid 0,9% (NaCl 0,9%) + Lidocain 2% + Depomedrol 40mg. Tổng thể tích 4ml.

Cơ sở lựa chọn Depo-Medrol:

Mặc dù betamethasone cũng là corticosteroid có hiệu lực kháng viêm mạnh và được sử dụng trong điều trị hội chứng ống cổ tay, chúng tôi lựa chọn methylprednisolone acetate (Depo-Medrol® 40 mg) do thuốc có tác dụng chống viêm kéo dài, giúp giảm phù nề quanh thần kinh giữa và giảm áp lực trong ống cổ tay. Bên cạnh đó, Depo-Medrol là corticosteroid được sử dụng phổ biến trong các can thiệp quanh thần kinh dưới hướng dẫn siêu âm, với hồ sơ an toàn và hiệu quả đã được ghi nhận trong nhiều nghiên cứu lâm sàng. So với hydrocortisone acetate, methylprednisolone có hiệu lực kháng viêm mạnh hơn và thời gian tác dụng dài hơn. Trong khi đó, mặc dù betamethasone có hiệu lực kháng viêm cao, hiện chưa có bằng chứng cho thấy ưu thế rõ rệt so với methylprednisolone trong hydrodissection thần kinh giữa. Do đó, Depo-Medrol được lựa chọn dựa trên hiệu quả chống viêm, tính an toàn, kinh nghiệm sử dụng và tính sẵn có tại cơ sở điều trị.

#### \* Thực hiện hydrodissection:

- Dung dịch được bơm từ từ dưới quan sát trực tiếp của siêu âm nhằm tạo lớp tách quanh thần kinh giữa. Khi bơm, có thể quan sát thấy dịch lan tỏa, tách thần kinh khỏi các cấu trúc xung quanh.

- Quá trình hydrodissection được thực hiện theo hai hướng (trên và dưới thần kinh giữa) để đảm bảo giải phóng toàn diện thần kinh. Hình ảnh siêu âm cho thấy thần kinh được tách rõ ràng khỏi dây chằng ngang cổ tay và các gân gấp xung quanh.

- Dấu hiệu thành công của thủ thuật là thần kinh trở nên di động hơn, được bao quanh bởi lớp dịch, không còn bị chèn ép hoặc dính vào các cấu trúc lân cận.

#### \* Theo dõi sau thủ thuật:

Sau can thiệp, người bệnh được theo dõi ngắn hạn nhằm phát hiện sớm các biến chứng có thể xảy ra như đau tăng, tụ máu tại vị trí tiêm hoặc rối loạn cảm giác. Không ghi nhận biến chứng ngay sau thủ thuật.

Người bệnh được hướng dẫn hạn chế vận động mạnh cổ tay trong vòng 24–48 giờ, đồng thời duy trì các hoạt động sinh hoạt nhẹ nhàng trong giới hạn chịu đựng. Lịch tái khám được thiết lập nhằm đánh giá hiệu quả điều trị về mặt lâm sàng và chức năng, bao gồm mức độ đau, cảm giác và khả năng vận động bàn tay.

Sau thủ thuật, người bệnh được kê đơn điều trị nội khoa nhằm hỗ trợ giảm đau và cải thiện chức

năng thần kinh. Phác đồ bao gồm thuốc giảm đau kháng viêm không steroid (NSAIDs) (Celecoxib 200mg x 5 ngày, mỗi ngày uống 2 viên chia 2 lần). Ngoài ra, sử dụng các thuốc hỗ trợ thần kinh như vitamin nhóm B (B1, B6, B12) nhằm cải thiện chức năng của thần kinh giữa.

Trong trường hợp người bệnh còn triệu chứng đau hoặc dị cảm, có thể cân nhắc bổ sung thuốc điều biến thần kinh như Pregabalin hoặc Gabapentin với liều phù hợp. Tuy nhiên, trong ca bệnh này, người bệnh đáp ứng tốt sau can thiệp nên không cần sử dụng thêm các thuốc giảm đau thần kinh kéo dài.

Người bệnh cũng được hướng dẫn kết hợp các biện pháp không dùng thuốc như nghỉ ngơi hợp lý, tránh các động tác lặp lại cổ tay kéo dài và có thể sử dụng nẹp cổ tay vào ban đêm trong giai đoạn đầu sau điều trị.

#### IV. KẾT QUẢ

\* Sau 1 tuần:

Sau 1 tuần can thiệp, người bệnh ghi nhận cải thiện sớm các triệu chứng. Cảm giác tê bì vùng phân bố của thần kinh giữa giảm rõ rệt. Đau về đêm giảm đáng kể, người bệnh ít bị thức giấc hơn so với trước điều trị.

Chức năng bàn tay bắt đầu được cải thiện, đặc biệt trong các hoạt động nhẹ cầm nắm vật dụng nhỏ và sinh hoạt hàng ngày.

\* Sau 3 tuần:

Tại thời điểm 3 tuần, các triệu chứng tiếp tục cải thiện. Người bệnh hầu như không còn cảm giác tê bì thường xuyên, chỉ còn xuất hiện nhẹ trong một số tư thế gập cổ tay kéo dài.

Đau về đêm gần như biến mất hoàn toàn. Khả năng cầm nắm được cải thiện rõ rệt, người bệnh có thể thực hiện các hoạt động nghề nghiệp như đánh máy trong thời gian dài mà không bị khó chịu.

\* Sau 6 tuần:

Sau 6 tuần, hiệu quả điều trị được duy trì ổn định. Người bệnh không còn triệu chứng tê bì trong sinh hoạt thường ngày. Mức độ đau giảm rõ rệt theo thang điểm VAS so với trước can thiệp.

Về mặt chức năng, người bệnh phục hồi tốt khả năng sử dụng bàn tay, không còn hạn chế trong các hoạt động lao động và sinh hoạt.

\* Sau 9 tuần:

Tại thời điểm 9 tuần, người bệnh duy trì tình trạng cải thiện lâm sàng tốt. Không ghi nhận tái phát triệu

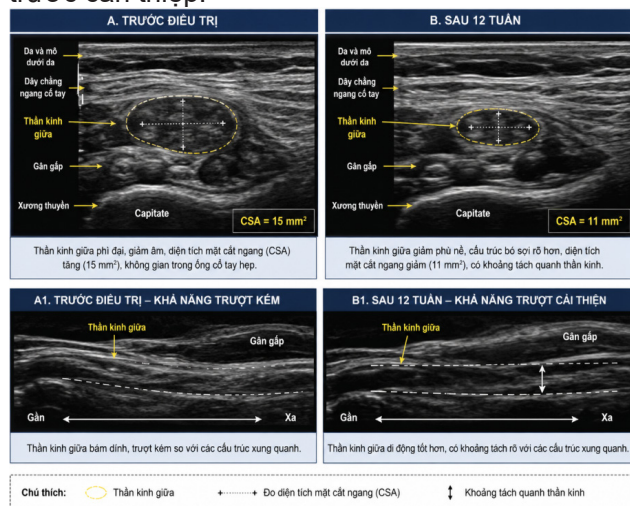
chứng. Cảm giác và vận động bàn tay gần như trở về bình thường.

\* Sau 12 tuần:

Sau 12 tuần theo dõi, hiệu quả điều trị được duy trì bền vững. Người bệnh không còn triệu chứng tê bì hoặc đau về đêm. Chức năng bàn tay phục hồi gần như hoàn toàn, không còn ảnh hưởng đến sinh hoạt và công việc.

Tại thời điểm 12 tuần sau can thiệp, siêu âm cổ tay cho thấy thần kinh giữa giảm phù nề so với trước điều trị. Diện tích mặt cắt ngang (CSA) của thần kinh giữa tại vị trí đầu gần ống cổ tay giảm từ 15 mm<sup>2</sup> trước can thiệp xuống còn 11 mm<sup>2</sup>. Khả năng di động và trượt của thần kinh giữa so với các cấu trúc xung quanh được cải thiện rõ rệt, không ghi nhận hình ảnh chèn ép đáng kể trong ống cổ tay.

Điện cơ kiểm tra lại cho thấy sự cải thiện dẫn truyền thần kinh giữa. Thời gian tiềm cảm giác thần kinh giữa giảm từ 4,2 ms xuống còn 3,6 ms; vận tốc dẫn truyền cảm giác tăng từ 38 m/s lên 47 m/s; thời gian tiềm vận động ngoại vi giảm từ 5,1 ms xuống còn 4,3 ms. Kết quả điện sinh lý phù hợp với tình trạng cải thiện sau điều trị và không còn biểu hiện chèn ép thần kinh giữa mức độ trung bình như trước can thiệp.



**Hình 4. Hình ảnh siêu âm thần kinh giữa trước và sau điều trị hydrodissection**

**Bảng 1. So sánh kết quả điều trị sau 12 tuần**

Chỉ số	Trước điều trị	Sau 12 tuần điều trị
CSA thần kinh giữa	15 mm <sup>2</sup>	11 mm <sup>2</sup>
DSL	4,2 ms	3,6 ms
SCV	38 m/s	47 m/s
DML	5,1 ms	4,3 ms
CMAP	7,8 mV	8,0 mV

Kết quả này cho thấy hiệu quả trung hạn tích cực của kỹ thuật hydrodissection trong điều trị Hội chứng ống cổ tay.

## V. BÀN LUẬN

### \* Cơ chế tác dụng:

Kỹ thuật hydrodissection được cho là mang lại hiệu quả thông qua nhiều cơ chế phối hợp trong điều trị Hội chứng ống cổ tay. Trước hết, việc bơm dịch quanh thần kinh giữa tạo ra hiệu ứng “giải phóng cơ học” (mechanical release), giúp tách thần kinh khỏi các cấu trúc xung quanh như dây chằng ngang cổ tay và các gân gấp, từ đó làm giảm tình trạng dính và cải thiện khả năng trượt của thần kinh trong ống cổ tay.

Cơ chế này đã được chứng minh trong nghiên cứu thực nghiệm của Evers và cộng sự, cho thấy hydrodissection làm giảm đáng kể lực ma sát và cải thiện khả năng trượt của thần kinh giữa [3]. Ngoài ra, việc giảm áp lực trong ống cổ tay còn góp phần cải thiện dẫn truyền thần kinh và giảm triệu chứng lâm sàng [10].

Bên cạnh đó, hydrodissection có thể cải thiện vi tuần hoàn quanh thần kinh, giúp giảm phù nề và tăng cung cấp dinh dưỡng cho mô thần kinh, từ đó hỗ trợ quá trình hồi phục chức năng [4].

### \* So sánh với các nghiên cứu lâm sàng:

Các kết quả trong ca bệnh này phù hợp với nhiều nghiên cứu lâm sàng gần đây. Một tổng quan hệ thống của Neo và cộng sự cho thấy hydrodissection dưới hướng dẫn siêu âm giúp cải thiện đáng kể triệu chứng và chức năng ở người bệnh CTS, với độ an toàn cao [10].

Các thử nghiệm ngẫu nhiên có đối chứng (RCT) cũng cho thấy hiệu quả vượt trội của hydrodissection so với tiêm thông thường. Nghiên cứu của Wang và cộng sự ghi nhận rằng hydrodissection kết hợp corticosteroid cải thiện triệu chứng và dẫn truyền thần kinh tốt hơn so với tiêm đơn thuần [8]. Tương tự, Wu và cộng sự cũng chứng minh hiệu quả kéo dài đến 6 tháng khi tiêm quanh thần kinh bằng dung dịch phù hợp [9].

Ngoài ra, các nghiên cứu gần đây còn cho thấy yếu tố kỹ thuật như thể tích dịch tiêm có thể ảnh hưởng đến hiệu quả điều trị, gợi ý vai trò của thành phần cơ học trong hydrodissection [6].

### \* So sánh với điều trị truyền thống:

So với tiêm corticosteroid đơn thuần, hydrodissection không chỉ có tác dụng sinh học mà còn có tác dụng cơ học trực tiếp, giúp giải phóng

thần kinh khỏi tình trạng dính và chèn ép. Điều này có thể giải thích hiệu quả cải thiện triệu chứng bền vững hơn trong một số trường hợp [3].

So với phẫu thuật, hydrodissection là phương pháp ít xâm lấn, có thể thực hiện ngoại trú, không cần thời gian hồi phục dài và có thể lặp lại nhiều lần. Một số nghiên cứu gần đây cũng cho thấy hiệu quả của phương pháp này có thể tiệm cận với phẫu thuật trong các trường hợp nhẹ đến trung bình [7].

Trong ca bệnh này, người bệnh không đáp ứng với tiêm corticosteroid trước đó nhưng đáp ứng tốt với hydrodissection, phù hợp với xu hướng được ghi nhận trong y văn.

#### \* Ưu điểm và hạn chế:

Hydrodissection là kỹ thuật ít xâm lấn, thực hiện nhanh và có thể lặp lại. Dưới hướng dẫn của siêu âm, kỹ thuật này đạt độ chính xác cao và hạn chế biến chứng [5].

Tuy nhiên, phương pháp vẫn có một số hạn chế. Hiệu quả phụ thuộc vào kinh nghiệm người thực hiện, đặc biệt trong việc kiểm soát kim và nhận diện cấu trúc siêu âm. Ngoài ra, hiện chưa có sự chuẩn hóa hoàn toàn về phác đồ điều trị, bao gồm loại dung dịch và thể tích tiêm [6].

Bên cạnh đó, hiệu quả dài hạn của hydrodissection vẫn cần được đánh giá thêm thông qua các nghiên cứu với cỡ mẫu lớn và thời gian theo dõi dài hơn [10].

## VI. KẾT LUẬN

Hydrodissection thần kinh giữa dưới hướng dẫn của siêu âm là một phương pháp can thiệp ít xâm lấn, an toàn và hiệu quả trong điều trị Hội chứng ống cổ tay mức độ nhẹ đến trung bình.

Kỹ thuật này giúp cải thiện triệu chứng lâm sàng, phục hồi chức năng bàn tay và có thể được xem là một lựa chọn điều trị thay thế trước khi cân nhắc can thiệp phẫu thuật, đặc biệt ở những người bệnh không đáp ứng với điều trị bảo tồn.

Tuy nhiên, cần có thêm các nghiên cứu với cỡ mẫu lớn và thời gian theo dõi dài hạn để đánh giá đầy đủ hiệu quả và xây dựng phác đồ điều trị chuẩn hóa cho phương pháp này.

## TÀI LIỆU THAM KHẢO

1. Lam KHS, et al. (2023), "Ultrasound-guided interventions for carpal tunnel syndrome", *Diagnostics (Basel)*, 2023;13(9):1540. DOI: 10.3390/diagnostics13091540
2. Yang FA, et al. (2024), "Injection therapy for carpal tunnel syndrome: A systematic review and network meta-analysis", *PLoS One*, 2024;19(5):e0303537. DOI: 10.1371/journal.pone.0303537.
3. Evers S, Thoreson AR, Smith J, et al. (2018), "Ultrasound-guided hydrodissection decreases gliding resistance of the median nerve", *Muscle Nerve*. 2018;57(1):25–32. DOI: 10.1002/mus.25723.
4. Fuchs J, et al. (2024), "Ultrasound-guided hydrodissection of the median nerve", *Am J Emerg Med*, 2024;76:123–127.
5. Sveva V, et al. (2024), "Safety and efficacy of ultrasound-guided perineural hydrodissection", *J Pers Med*, 2024;14(2):154. DOI: 10.3390/jpm14020154
6. Eyvaz N, et al. (2025), "Volume effect of nerve hydrodissection for carpal tunnel syndrome: A randomized controlled trial", *Muscle Nerve*. 2025.
7. Fouda BH, et al. (2025), "Ultrasound-guided hydrodissection versus surgery in carpal tunnel syndrome", *Egypt J Neurol Psychiatr Neurosurg*, 2025;61:49. DOI: 10.1186/s41983-025-00949-6
8. Wang Y, et al. (2021), "Ultrasound-guided hydrodissection with corticosteroid versus injection alone in carpal tunnel syndrome", *Front Med (Lausanne)*, 2021;8:742724. DOI: 10.3389/fmed.2021.742724
9. Wu YT, Ho TY, Chou YC, et al. (2017), "Six-month efficacy of perineural dextrose for carpal tunnel syndrome: A randomized double-blind controlled trial", *Mayo Clin Proc*, 2017;92(8):1179–1189. DOI: 10.1016/j.mayocp.2017.05.025
10. Neo EJR, Shan NT, Tay SS. (2022), "Hydrodissection for carpal tunnel syndrome: A systematic review", *Am J Phys Med Rehabil*, 2022;101(6):530–539. DOI: 10.1097/PHM.0000000000001731